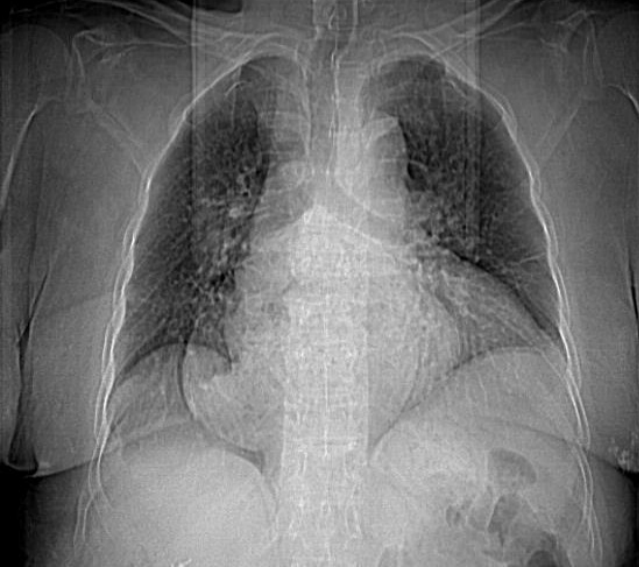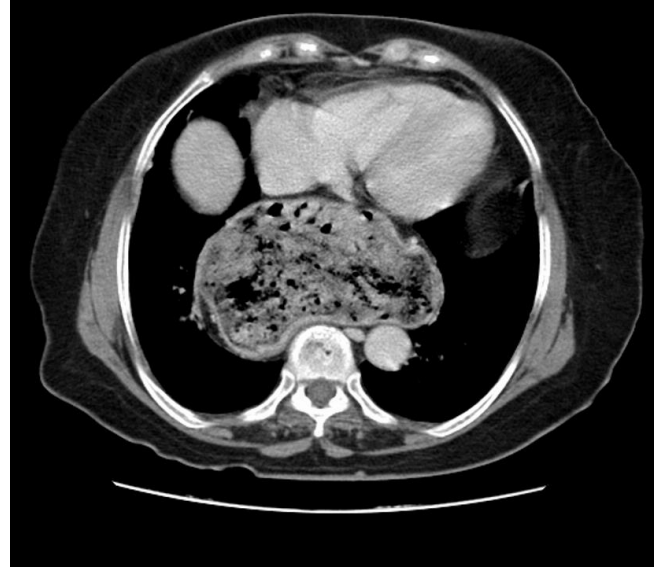


Muhammet Sayan¹, Mahmut Tokur², Şevki Mustafa Demiröz³
¹Aksaray Devlet Hastanesi, Göğüs Cerrahisi, Aksaray Devlet Hastanesi, Aksaray,
²Kahramanmaraş Sütçü İmam Üniversitesi Göğüs Cerrahisi AD, Kahramanmaraş, ³Malatya Devlet Hastanesi, Göğüs Cerrahisi, Malatya, Türkiye

Frenoözofagial ligamentin fokal ya da difüz zayıflamasına bağlı olarak mide fundusu, kardiyoözofagial bileşke ya da bunlarla beraber intestinal komponent mediastene fıtıklaşabilir. Hiatal herniler asemptomatik olabileceği gibi, obstrüksiyon, kanama gibi ölümcül komplikasyonlarla seyredebilir. 70 yaşında kadın hasta nefes darlığı, hazımsızlık şikayetleriyle başvurdu. Çekilen akciğer grafisinde mediastinal genişleme saptanması üzerine toraks tomografisi çekildi. Özofagial hiatustan mediastene totale yakın herniasyonu saptandı. Operasyonu kabul etmeyen hasta poliklinik takibine alındı.



Resim 1. Akciğer grafisinde mediastinal genişleme görünümü



Resim 2. Toraks BT de midenin totale yakın mediastene herniasyonu

How to cite this article:

Sayan M, Tokur M, Demiröz ŞM. Giant Hiatal Hernia Which Causes Dyspnea. J Clin Anal Med 2015; DOI: 10.4328/JCAM.2049.